Upjohn

BEFUNDBOGEN FÜR ZAHNPATIENTEN

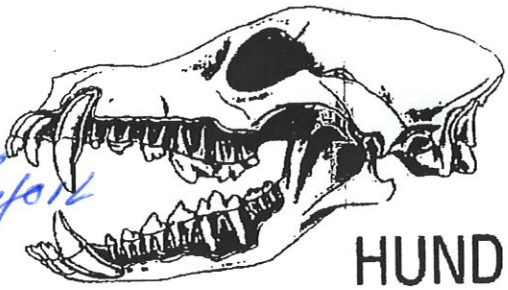

HUND

Name des Besitzers : Flach-Egger Susanne

Name des Hundes : Josefina Bellissimo of Golden Comfort

männl. ..... weibl. ..... Rasse: Cagotto Romagnolo

ALTER: ..... Jahre 1 Monate 4 Monate

ZAHNSTATUS: vollst. Milchgeb. ..... im Zahnw. ..... durchgezahnt X

SPEICHEL obB: ..... vermindert ..... verstärkt ..... bes. Bef.: .....

KIEFERGELENK: obB ..... dolor ..... Krepitation ..... Einschränkung ..... Öffnung ..... Schluß .....

Dat.: ..... Untersucher: .....

RECHTS: Milchgebiß 507 506 505 504 503 502 501 601 602 603 604 605 606 607 LINKS:

110	109	108	107	106	105	104	103	102	101	201	202	203	204	205	206	207	208	209	210
M_2	M_1	P_4	P_3	P_2	P_1	C	I_3	I_2	I_1	I_1	I_2	I_3	C	P_1	P_2	P_3	P_4	M_1	M_2

Fehlender Zahn

Schmelzhypoplasie

Überzähliger Zahn

Kronendeformation

Zahnfraktur

Karies

Pulpaeröffnung

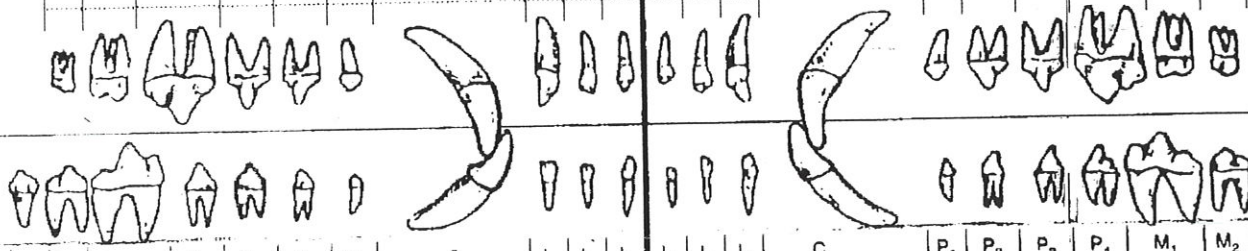

M_3	M_2	M_1	P_4	P_3	P_2	P_1	C	I_3	I_2	I_1	I_1	I_2	I_3	C	P_1	P_2	P_3	P_4	M_1	M_2	M_3
411	410	409	408	407	406	405	404	403	402	401	301	302	303	304	305	306	307	308	309	310	311
Milchgebiß			807	806	805		804	803	802	801	701	702	703	704		705	706	707			

Fehlender Zahn

Schmelzhypoplasie

Überzähliger Zahn

Kronendeformation

Zahnfraktur

Karies

Pulpaeröffnung

KIEFERORTHOPÄDISCHE ANALYSE

SCHÄDELTYP: brachycephal ..... mesocephal X

dolichocephal ..... asymmetrisch .....

BISSVERHÄLTNISSE: obB ..... entspr. Rassestandard .....

KIEFERFEHLSTELLUNG:

	x	xx	xxx
Skelettaler Distalbiß (UK-Verkürzung)			
Skelettaler Mesialbiß (UK-Verlängerung)			
mit Okklusionsbehinderung			

ZAHNFEHLSTELLUNG:

Incisiven: normale Scherenverzahnung .....

Kopfbiß bei .....

umgek. Scherenverz. bei: .....

Canini: Normallage .....

Mesialverlagerung m. Inz.verdrängung .....

Distalverlagerung zw. OK-Caninus u. P_1 .....

Mandibula angusta: ..... Leichter Schl.hauteinbiß .....

Nekrosen ..... Oro-nasale Fistel ..... gefährdet .....

Usuren an Innenflächen d. OK-Canini .....

Prämolaren: ..... Normallage ..... Zahnspitzenkontakte .....

..... Kreuzbiß ..... Rotation bei .....

Molaren: obB ..... Kreuzbiß bei: .....

PARODONTALBEFUND

	x	xx	xxx
PLAQUEBEFALL			
ZAHNSTEIN			
GINGIVITIS			

generalisiert ..... ant. ..... post. .....

Sondierungstiefe der Zahnfleischtaschen:

nicht gepr. ..... obB .....

>3 mm ..... >5 mm ..... >7 mm .....

GINGIVAREZESSION: leicht .....

Bifurkation offen bei: .....

generalisiert: .....

HYPERPLASIE: regio .....

EPULIS: regio .....

TUMOR: regio .....

ZAHNLOCKERUNG: (x) bei: .....

(xx) bei: .....

(xxx) bei: .....

	x	xx	xxx
ABRASIONSGEBISS: Steinspieler			
Käfigbeißer			

FISTEL bei:

bes. Befunde:

WEITERE BEFUNDE / THERAPIE:

Kleintierpraxis
am Sonnweg 1
D. Gerber-Mattli + Y. Jaussi
3550 Langnau
T. 034 402 [illegible] F 40[illegible]

15.10.24

© by UPJOHN GmbH, D-6148 Heppenheim
nach DDr. Fahrenkrug