Upjohn SHSB 786372

# BEFUNDBOGEN FÜR ZAHNPATIENTEN

756097201024536

HUND

Name des Besitzers : Flach, Susanne

Name des Hundes : Delili Fee of garden Campo

männl. ..... weibl. ..... Rasse: Cagnolo Romagnolo

ALTER: ..... Jahre ..... Monate

ZAHNSTATUS: vollst. Milchgeb. ..... im Zahnw. ..... durchgezahnt .....

SPEICHEL obB: ..... vermindert ..... verstärkt ..... bes. Bef.: .....

KIEFERGELENK: obB ..... dolor ..... Krepitation ..... Einschränkung ..... Öffnung ..... Schluß .....

Dat.: ..... Untersucher: .....

RECHTS: Milchgebiß 507 506 505 504 503 502 501 601 602 603 604 605 606 607 LINKS:

| 110 | 109 | 108 | 107 | 106 | 105 | 104 | 103 | 102 | 101 | 201 | 202 | 203 | 204 | 205 | 206 | 207 | 208 | 209 | 210 |
|---|---|---|---|---|---|---|---|---|---|---|---|---|---|---|---|---|---|---|---|
| $M_2$ | $M_1$ | $P_4$ | $P_3$ | $P_2$ | $P_1$ | C | $I_3$ | $I_2$ | $I_1$ | $I_1$ | $I_2$ | $I_3$ | C | $P_1$ | $P_2$ | $P_3$ | $P_4$ | $M_1$ | $M_2$ |

Fehlender Zahn

Schmelzhypoplasie

Überzähliger Zahn

Kronendeformation

Zahnfraktur

Karies

Pulpaeröffnung

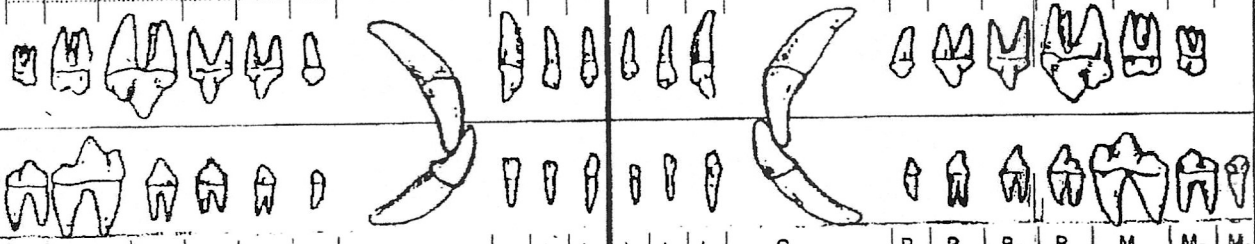



| $M_3$ | $M_2$ | $M_1$ | $P_4$ | $P_3$ | $P_2$ | $P_1$ | C | $I_3$ | $I_2$ | $I_1$ | $I_1$ | $I_2$ | $I_3$ | C | $P_1$ | $P_2$ | $P_3$ | $P_4$ | $M_1$ | $M_2$ | $M_3$ |
|---|---|---|---|---|---|---|---|---|---|---|---|---|---|---|---|---|---|---|---|---|---|
| 411 | 410 | 409 | 408 | 407 | 406 | 405 | 404 | 403 | 402 | 401 | 301 | 302 | 303 | 304 | 305 | 306 | 307 | 308 | 309 | 310 | 311 |
| Milchgebiß | | | 807 | 806 | 805 | | 804 | 803 | 802 | 801 | 701 | 702 | 703 | 704 | | 705 | 706 | 707 | | | |

Fehlender Zahn

Schmelzhypoplasie

Überzähliger Zahn

Kronendeformation

Zahnfraktur

Karies

Pulpaeröffnung

## KIEFERORTHOPÄDISCHE ANALYSE

SCHÄDELTYP: brachycephal ..... mesocephal .....

dolichocephal ..... asymmetrisch .....

BISSVERHÄLTNISSE: obB ..... entspr. Rassestandard .....

KIEFERFEHLSTELLUNG:

| | x | xx | xxx |
|---|---|---|---|
| Skelettaler Distalbiß (UK-Verkürzung) | | | |
| Skelettaler Mesialbiß (UK-Verlängerung) | | | |
| mit Okklusionsbehinderung | | | |

ZAHNFEHLSTELLUNG:

Incisiven: normale Scherenverzahnung .....

Kopfbiß bei .....

umgek. Scherenverz. bei: .....

Canini: Normallage .....

Mesialverlagerung m. Inz.verdrängung .....

Distalverlagerung zw. OK-Caninus u. $P_1$ .....

Mandibula angusta: ..... Leichter Schl.hauteinbiß .....

Nekrosen ..... Oro-nasale Fistel ..... gefährdet .....

Usuren an Innenflächen d. OK-Canini .....

Prämolaren: ..... Normallage ..... Zahnspitzenkontakte .....

..... Kreuzbiß ..... Rotation bei .....

Molaren: obB ..... Kreuzbiß bei: .....

## PARODONTALBEFUND

| | x | xx | xxx |
|---|---|---|---|
| PLAQUEBEFALL | | | |
| ZAHNSTEIN | | | |
| GINGIVITIS | | | |

generalisiert ..... ant. ..... post. .....

Sondierungstiefe der Zahnfleischtaschen:

nicht gepr. ..... obB .....

>3 mm ..... >5 mm ..... >7 mm .....

GINGIVAREZESSION: leicht .....

Bifurkation offen bei: .....

generalisiert: .....

HYPERPLASIE: regio .....

EPULIS: regio .....

TUMOR: regio .....

ZAHNLOCKERUNG: (x) bei: .....

(xx) bei: .....

(xxx) bei: .....

| | x | xx | xxx |
|---|---|---|---|
| ABRASIONSGEBISS: Steinspieler | | | |
| Käfigbeißer | | | |

FISTEL bei:

bes. Befunde:

## WEITERE BEFUNDE / THERAPIE:

KLEINTIERPRAXIS
Am Sonnweg 1
D. Gerber - Mattli + Y. Jäussi
3550 Langnau
T. 034 402 56 88 F. 402 65 03

17.1.23

© by UPJOHN GmbH, D-6148 Heppenheim
nach DDr. Fahrenkrug