Tierklinik Aarau West AG
Muhenstrasse 56
5036 Oberentfelden

Tel.: +41 62 737 80 00
e-mail: info@tierklinikaw.ch

Datum: **06.06.23**

Besitzer: **Grütter Gerhard**

Tiername: **Rixi Dei Tartufi**

Untersucher: E. Gasymova

e-VDS
electronic Veterinary Dental Scoring
www.e-vds.vet

Zahnstatus

	F/P	ZR	Fx	PD	PPT	ZFR	Mo	Fu	Or	Th
101 (I1)										
102 (I2)										
103 (I3)										
104 (C)										
105 (P1)										
106 (P2)										
107 (P3)										
108 (P4)										
109 (M1)										
110 (M2)										
Rechts										
411 (M3)										
410 (M2)										
409 (M1)										
408 (P4)										
407 (P3)										
406 (P2)										
405 (P1)										
404 (C)										
403 (I3)										
402 (I2)										
401 (I1)										

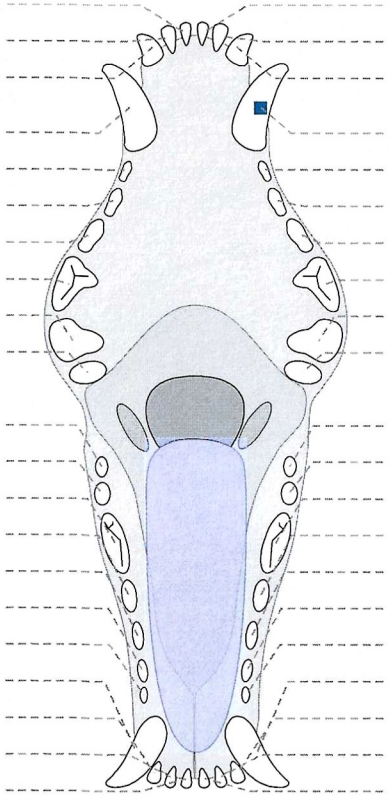

	F/P	ZR	Fx	PD	PPT	ZFR	Mo	Fu	Or	Th
201 (I1)										
202 (I2)										
203 (I3)										
204 (C)										
205 (P1)										
206 (P2)										
207 (P3)										
208 (P4)										
209 (M1)										
210 (M2)										
Links										
311 (M3)										
310 (M2)										
309 (M1)										
308 (P4)										
307 (P3)										
306 (P2)										
305 (P1)										
304 (C)										
303 (I3)										
302 (I2)										
301 (I1)										

Legende

- F/P — Fehlender Zahn; Persistierender Milchzahn
- ZR — Zahnresorption typ (1-7) / Grad (1-5)
- Fx — Fraktur
  - UKF Unkomplizierte Kronen Fx
  - KKF Komplizierte Kronen Fx
  - UKW Unkomplizierte Kronen-Wurzel Fx
  - CKW Komplizierte Kronen-Wurzel Fx
  - WF Wurzel Fx
  - K Karies
  - PT Pink Tooth
- PE — Parodontalerkrankung (grad 1 bis 4)
  - PL Periapikale Aufhellung
- PPT — Parodontale Probentiefe
- ZFR — Zahnfleischrand
  - Gingivale Rezession (-9 bis -1)
  - Gingivale Zubildung (1 bis 9)
- Mo — Mobilität
- Fu — Furkation
- Or — Orthodontie
  - MV Mesioversion
  - DV Distoversion
  - LV Linguoversion
  - LAV Labioversion
  - BV Buccoversion
  - VKB Vorderer Kreuzbiss
  - ROT Rotation
  - ATT Attrition
  - ABR Abrasion
- Th — Therapie (*: geplant)
  - ExG Extraktion geschlossen
  - ExO Extraktion offen
  - CA Kronenamputation
  - V Versiegeln
  - R Restauration
  - VA Vitalamputation
  - WB Wurzelbehandlung
  - WG Wurzelglättung
  - CR Kronenreduktion

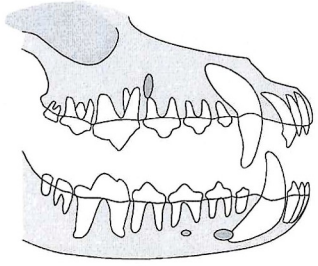

General Notes:

Befunde:
204 (C): fokale Schmelhypoplasie

© D.C.

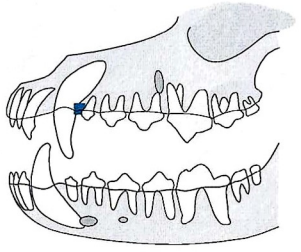

Biss: Normal

Zahnstein: 0

Oraler Tumor: